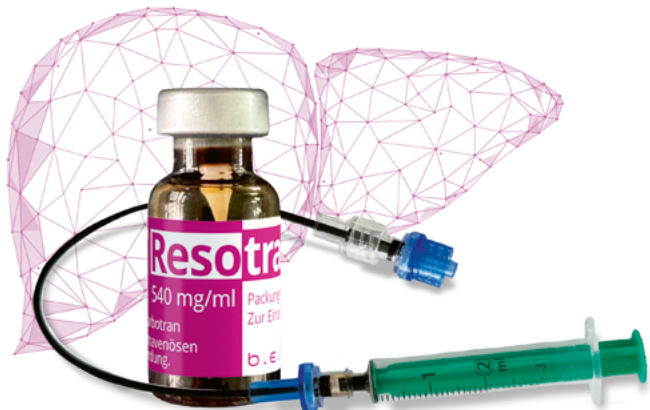




# APPLIKATIONS BROSCHÜRE.

**Resotran**<sup>®</sup>

Ferucarbotran.



**Ferucarbotran (Eisenoxid-Nanopartikel).**

Superparamagnetisches Kontrastmittel  
für die MRT-Leber-Bildgebung.

**Reso**tran®

Ferucarbotran.

# INHALT.

4	Applikation
6	Vorschlag: Leber-MRT Workflow
7	Sequenz-Bezeichnungen nach Herstellern
8	Sequenzbeispiele
10	Vorschlag: Befundungsprotokoll
11	Abrechnungsziffern
12	Handelsform
13	Referenzen
14	Literatur

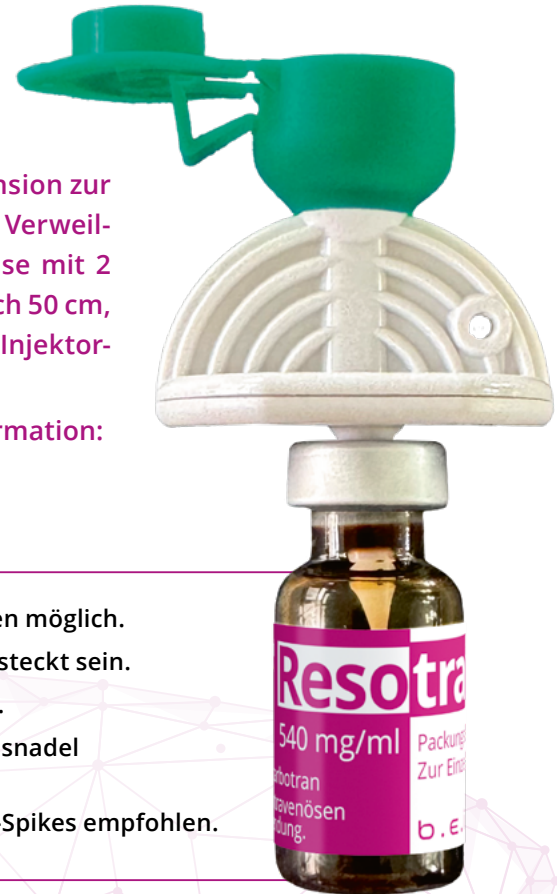# APPLIKATION.

Resotran® ist eine gebrauchsfertige wässrige Injektionssuspension zur intravenösen Verabreichung. Sie wird unter Verwendung eines Verweilkatheters (Empfehlung: 18 – 20 Gauge) appliziert, vorzugsweise mit 2 Patientenschläuchen (Art. Nr. 47935: Vision X® Patientenschlauch 50 cm, 21 bar, 2 integrierte Rückschlagventile), falls erforderlich mit Injektor-schlauch.

Gewichtsadpatierte Dosierung von Resotran® gemäß Fachinformation:

- Patienten ab 60 kg KG: 1,4 ml
- Patienten unter 60 kg KG: 0,9 ml

- Die Applikation ist mit allen gängigen Kontrastmittel-Injektoren möglich.
- Einen Kolben mit NaCl-Lösung füllen; beide Kolben müssen gesteckt sein.
- Resotran®-Gabe als Bolus-Injektion mit Injektor: Flow 0,5 ml/s.
- Vor der Injektion ist es wichtig, die korrekte Lage der Injektionsnadel mit NaCl-Lösung zu prüfen.
- Zur Entnahme von Resotran® wird die Verwendung eines Mini-Spikes empfohlen.



## Applikations-Möglichkeiten:

Um eine standardisierte Verabreichung des Kontrastmittels zu erzielen, ist die Verwendung eines Kontrastmittel-Injektors zu bevorzugen.

### 1 Resotran®-Injektion mittels KM-Injektor.

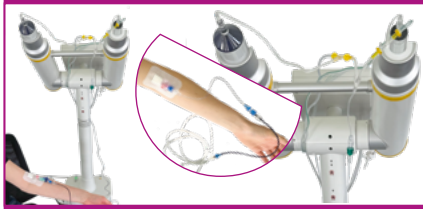
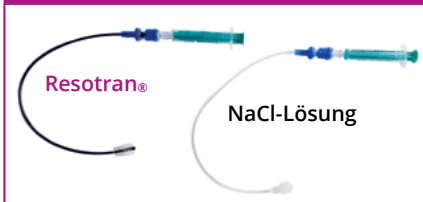
Resotran® aufziehen und damit den ersten Patientenschlauch vorfüllen.

NaCl-Lösung aufziehen und damit den zweiten Patientenschlauch vorfüllen.

Mit NaCl-Lösung vorgefüllten Patientenschlauch an Patientenzugang anschließen.

Den vorgefüllten Resotran®-Schlauch mit dem NaCl-Patientenschlauch sowie Injektorschlauch verbinden.

Applikation von Resotran® als Bolus über Betätigung der NaCl-Kartusche: mind. 40 ml injizieren. Flow gemäß Empfehlung.



### 2 Resotran®-Injektion von Hand.

Resotran® aufziehen und damit den ersten Patientenschlauch vorfüllen.

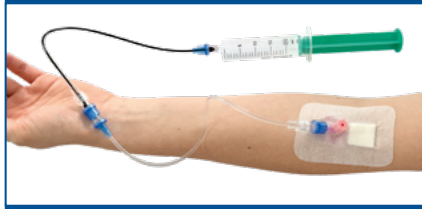
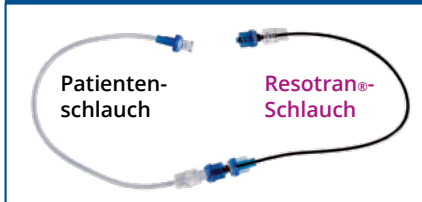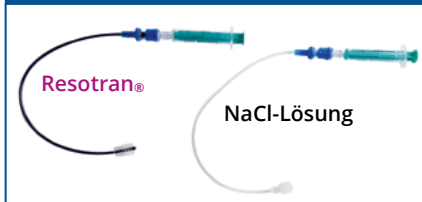NaCl-Lösung aufziehen und damit den zweiten Patientenschlauch vorfüllen.

Mit NaCl-Lösung vorgefüllten Patientenschlauch an Patientenzugang anschließen.

Verbindung des vorgefüllten Resotran®-Schlauchs mit der NaCl-Spritze.

Injektion von Resotran® als Bolus (langsam injizieren).

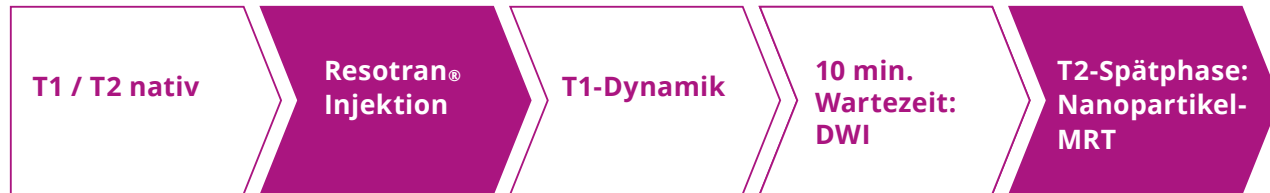Spülen der Kanüle mit mind. 40 ml NaCl-Lösung.



NaCl-Lösung = 0,9%-ige (9 mg/ml) sterile Kochsalzlösung.

# VORSCHLAG: LEBER-MRT WORKFLOW.

Beispielhafter Sequenz-Workflow mit Resotran®.

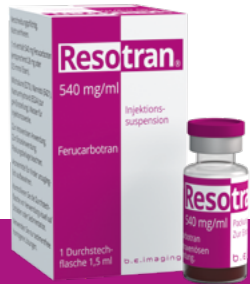

T1 nativ  
T2 nativ  
aus Standard-Protokoll

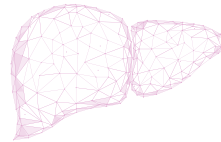
gewichtsadaptierte  
Dosierung;  
Bolusinjektion

ggf. weitere T1-Ebenen

T2  
analog zu den nativen  
Sequenzen



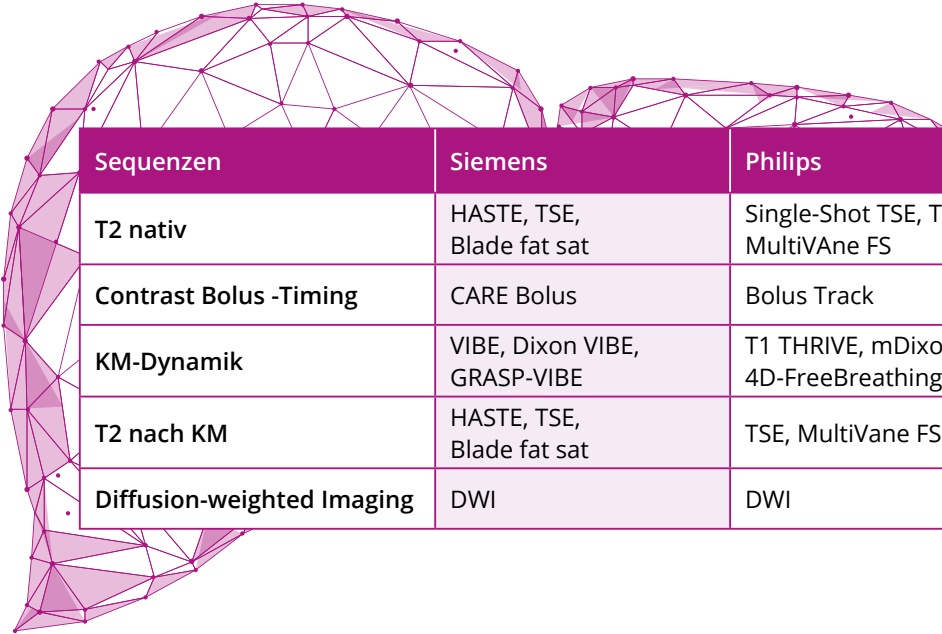
**Resotran®**  
Nanopartikel-MRT



SEQUENZNAMEN KÖNNEN JE NACH HERSTELLER VARIIEREN.

# SEQUENZBEZEICHNUNGEN.

Übersicht der Sequenzbezeichnungen nach MRT-Herstellern:



Sequenzen	Siemens	Philips	GE
T2 nativ	HASTE, TSE, Blade fat sat	Single-Shot TSE, TSE, MultiVane FS	Single shot FSE (FRSE), PROPELLER 3.0
Contrast Bolus -Timing	CARE Bolus	Bolus Track	Smart Prep
KM-Dynamik	VIBE, Dixon VIBE, GRASP-VIBE	T1 THRIVE, mDixon, 4D-FreeBreathing	LAVA-XV
T2 nach KM	HASTE, TSE, Blade fat sat	TSE, MultiVane FS	Single shot FSE (FRSE), PROPELLER 3.0
Diffusion-weighted Imaging	DWI	DWI	DWI

# SEQUENZBEISPIELE.

Der Leber-MRT-Workflow mit Resotran<sup>®</sup> gleicht im Wesentlichen der Standard-Leberuntersuchung.

Exemplarisch für Siemens MRT-Geräte (1,5 T):

1.

## Nativ Sequenzen:

- T1 aus Ihrem Standardprotokoll
- T2 (z.B. HASTE) aus dem Standardprotokoll
- T2 HASTE FS (Spair) als mbh | TR 1800 ms, TE 122 ms, Flipwinkel 150°, Basisauflösung 320, Phasenauflösung 80%

2.

## Resotran<sup>®</sup>-Gabe als Bolus-Injektion mit Injektor, Flow 0,5 ml/s

- Care-Bolus Planung: **Coronare Ansicht** → Start der KM-Dynamik in Höhe der Leberkuppe.  
Planung: **Sagittale Ansicht** → Start der Dynamik, Anflutung KM im Aortenbogen.

3.

## T1-Dynamik:

- T1 VIBE FS | Dynamik (alle Phasen) Caipi 4 TR 4,8 ms, TE 2,4 Flipwinkel 12 – 15°  
Beim Starten der arteriellen Phase bitte gerätespezifische Delays beachten.
- Alternativ zur T1 VIBE FS: GRASP VIBE | Parameter können aus dem Standard-Protokoll übernommen werden; Flipwinkel nicht unter 12°; in diesem Fall entfällt der Care-Bolus.

4.

## Während der 10-minütigen Wartezeit:

- Diffusion DWI
- T1 VIBE cor aus dem Standardprotokoll (bei Bedarf)

5.

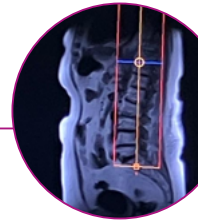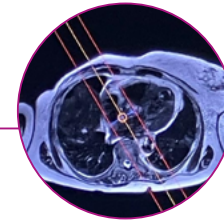
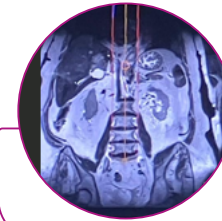
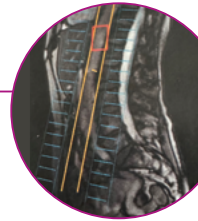
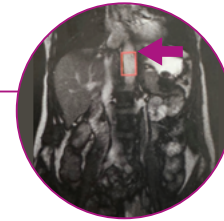
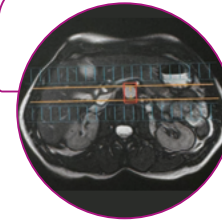
## T2-Spätphase – Nanopartikel-MRT:

10 min post-injectionem:

- T2 HASTE FS (SPAIR)
- TR 1800 ms, TE 122 ms, Flipwinkel 150°, Basisauflösung 320, Phasenauflösung 80%



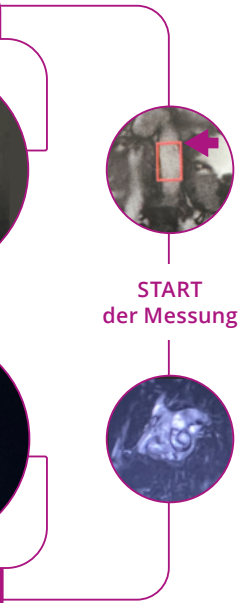## PLANUNG CORONAR



## PLANUNG SAGITTAL

Die T2 nativ und post-KM sollte die gleiche Sequenz sein, um die Signalintensitätsänderungen auch quantitativ messen zu können.





**Exemplarisch für Siemens MRT-Geräte (3 T):**

**1.**

**Nativ Sequenzen:**

- T1 aus dem Standardprotokoll
- T2 (z.B. HASTE) aus Ihrem Standardprotokoll
- T2 HASTE FS (Spair) | TR 1800 ms, TE 120 ms, Flipwinkel 156°, Basisauflösung 384, Phasenauflösung 80%

**ODER**

- Blade T2 fs | TR 2150 ms, TE 124 ms optimale Parameter, TE nicht unter 110 ms, Basisauflösung 288

**2.**

**Resotran®-Gabe als Bolus-Injektion mit Injektor, Flow 0,5 ml/s**

- Care-Bolus Planung: **Coronare Ansicht** → Start der KM-Dynamik in Höhe der Leberkuppe.  
Planung: **Sagittale Ansicht** → Start der Dynamik, Anflutung KM im Aortenbogen.

**3.**

**T1-Dynamik:**

- Dixon T1 VIBE | Dynamik (alle Phasen) TR 6,8 ms, TE 1: 1,25 ms, TE 2: 2,48 ms Flipwinkel 10°  
Beim Starten der arteriellen Phase bitte gerätespezifische Delays beachten.
- Alternativ zur Dixon T1 VIBE: GRASP VIBE | Parameter können aus dem Standard-Protokoll übernommen werden;  
Flipwinkel nicht unter 12°; in diesem Fall entfällt der Care-Bolus.

**4.**

**Während der 10-minütigen Wartezeit:**

- Diffusion DWI
- T1 VIBE cor aus dem Standardprotokoll (bei Bedarf)

**5.**

**T2-Spätphase – Nanopartikel-MRT:**

10 min post-injectionem:

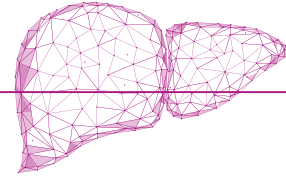
- T2 HASTE FS (SPAIR)
- TR 1800 ms, TE 120 ms, Flipwinkel 156°, Basisauflösung 384, Phasenauflösung 80%

**ODER**

- Blade T2 fs | TR 2150 ms, TE 124 ms optimale Parameter, TE nicht unter 110 ms, Basisauflösung 288

*Die T2 nativ und post-KM sollte die gleiche Sequenz sein, um die Signalintensitätsänderungen auch quantitativ messen zu können.*

# VORSCHLAG: BEFUNDUNGSALGORITHMUS.



1

**Identifikation** von intrahepatischen Läsionen mit erhöhter Signalintensität mittels der T2 Spätphase-Sequenz („searching sequence“). Diese stellen nicht-lebereigenes Gewebe dar, welches potenziell maligne ist und bedürfen einer weiteren Differenzierung. Normales Leberparenchym bzw. benigne Läsionen zeichnen sich durch eine niedrige Signalintensität aus.

Das Vorhandensein von Kupffer'schen Sternzellen, welche die eisenhaltigen Nanopartikel phagozytieren und dadurch den Signalabfall verursachen, ist indikativ für normales Lebergewebe.

2

**Vergleich** der intrahepatischen Läsionen mit erhöhter Signalintensität aus der T2 Spätphase-Sequenz mit

- der T1w-Dynamik (arterielle und arteriell-venöse Phase)
- mit Diffusion
- den nativen Sequenzen für die weitere Differenzierung

**Folgende biologische Eigenschaften des Gewebes können zusätzlich erhoben werden:**

- a Architektur der Gefäße/Perfusion (z.B. Homogenität der früharteriellen Kontrastierung, Irisblendenphänomen u.ä.)
- b Läsionen mit erhöhter Diffusionsrestriktion sind beim Vorhandensein der SPIO im umliegenden Leberparenchym besser abgrenzbar (schärferer Kontrast)
- c Evtl. zusätzliche Informationen zum Fettgehalt der Läsionen bei Verwendung der DIXON-Technik in den T1-dynamischen Sequenzen

# ABRECHNUNGSZIFFERN.

## Beispielhafte Abrechnungsziffern EBM/GOÄ.

34440 MRT-Untersuchung des Oberbauchs	
<b>Beschreibung</b>	
MRT-Untersuchung des Oberbauches	
<b>Obligatorer Leistungsinhalt</b>	
- Darstellung des Zwerchfells bis einschließlich Nieren	
<b>Fakultativer Leistungsinhalt</b>	
- Kontrastmitteleinbringung(en)	
<b>Abrechnungsausschlüsse</b>	
	<b>Leistungen</b>
in derselben Sitzung	01205, 01207, 02100, 02101, 02102, 34441, 34442, 34460
im Behandlungsfall	34291
<b>Berichtspflicht</b>	
Ja	
<b>Ausschluss der Berechnungsfähigkeit der Pauschale für die fachärztliche Grundversorgung</b>	
Ja	
Gesamt (Punkte)	1053
Gesamt (Euro)	118,63

analog  
34440

34441 MRT-Untersuchung des Abdomens	
-------------------------------------	--

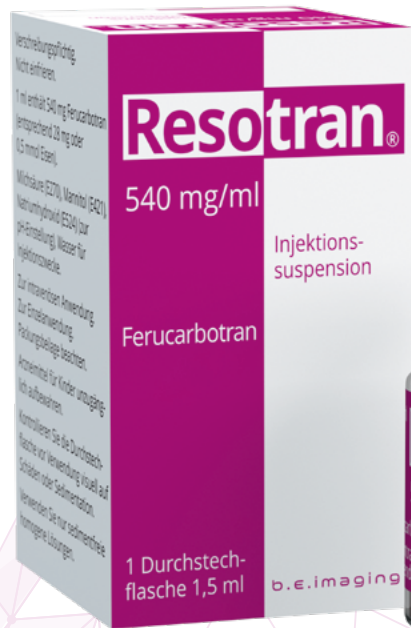## GOÄ-Abrechnungsziffern:

5720	Magnetresonanztomographie im Bereich des Abdomens und/oder des Beckens
5731	Ergänzende Serien
5733	Zuschlag für computergesteuerte Analyse (z.B. Kinetik, 3D-Rekonstruktion)
344	Intravenöse Einbringung des Kontrastmittels mittels Injektion oder Infusion, bis zu 10 Minuten Dauer

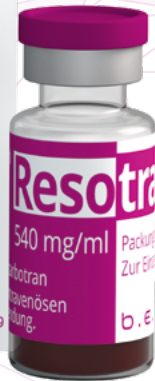Sowie als Sachkosten:  
Kontrastmittel, NaCl, ggf. Infusionsschlauch

# HANDELSFORM.

Resotran® 540 mg/ml wird als gebrauchsfertige Injektionssuspension in Durchstechflaschen aus Glas mit 1,5 ml Füllvolumen angeboten.



ART.-NR. 71740 | PZN 18165919



# REFERENZEN.

- Fachinformation Resotran® (Stand: Januar 2024)
- Applikation | interne Dokumentation der b.e.imaging GmbH |  
Für die ordnungsgemäße Anwendung von CE-zertifizierten Medizinprodukten zur intravenösen Injektion von Kontrastmitteln sind die jeweiligen Gebrauchsanweisungen strikt zu beachten.
- Sequenzbeispiele und -bezeichnungen | interne Dokumentation der b.e.imaging GmbH  
**Hinweis:** Die dargestellten Beispiele können geschützte Sequenzen der genannten Firmen sein.
- Vorschläge: Leber-MRT Workflow; Befundungsalgorithmus | interne Dokumentation der b.e.imaging GmbH
- Abrechnungsziffern | aus: EBM online und der Gebührenordnung für Ärzte (GOÄ)



# LITERATUR.

**Daldrup-Link HE:** Ten things you might not know about iron oxide nanoparticles. *Radiology* 2017; 284: 616-629.

**Arami H. et al:** In vivo delivery, pharmacokinetics, biodistribution and toxicity of iron oxide nano-particles. *Chem Soc Rev.* 2015 Dec 7; 44(23): 8576–8607.

**Chou C-T et al.,** Characterization of hyperintense nodules on T1-weighted liver magnetic resonance imaging: Comparison of Ferucarbotran-enhanced MRI with accumulation-phase FS-T1WI and gadolinium-enhanced MRI. *Journal of the Chinese Medical Association* 74 (2011) 62-68.

**Chou C-T et al.,** Percentage of signal intensity loss for characterization of focal liver lesions in patients with chronic liver disease using ferucarbotran-enhanced MRI. *British J of Radiol* 2010; 83: 1023-1028.

**Fischer M et al.,** Feasibility of Semiquantitative Liver Perfusion Assessment by Ferucarbotran Bolus Injection in Double-Contrast Hepatic MRI. *J of Magnetic Resonance Imaging* 36:168–176 (2012).

**Grazioli L et al.,** Superparamagnetic Iron Oxide-Enhanced Liver MRI With SHU 555 A (RESOVIST): New Protocol Infusion to Improve Arterial Phase Evaluation—A Prospective Study. *J of Magnetic Resonance Imaging* 29:607–616 (2009).

**Harisinghani MG et al:** MRI Contrast agents for evaluating focal hepatic lesions. *Clinical Radiology* 2001; 9: 714-725.

**Higashihara H et al.,** Differential diagnosis between metastatic tumors and nonsolid benign lesions of the liver using ferucarbotran-enhanced MR imaging. *Eur Journal of Radiology* 73 (2010) 125–130.

**Ishiyama k et al.,** Tumor-Liver Contrast and Subjective Tumor Conspicuity of Respiratory-Triggered T2-Weighted Fast Spin-Echo Sequence Compared with T2\*- Weighted Gradient Recalled-Echo Sequence for Ferucarbotran-Enhanced Magnetic Resonance Imaging of Hepatic Malignant Tumors. *J of Magnetic Resonance Imaging* 27:1322–1326 (2008).

**Kim H et al.:** Diffusion-weighted imaging versus superparamagnetic iron oxide (SPIO)-enhanced MRI: exclusive and combined values in the assessment of hepatic metastases. *Magn. Res. Imaging* 2012; 30: 554-61.

**Kim YK et al.:** Detection of liver metastases: Gadoteric acid-enhanced three-dimensional MR imaging versus ferucarbotran-enhanced MR imaging. *Eur J Radiol* 2010; 73: 131-6.

**Kopp AF et al.,** MR imaging of the liver with Resovist: safety, efficacy, and pharmacodynamic properties. *Radiology* 1997; 204: 749-56.

**Li Y-W et al.,** Superparamagnetic iron oxide-enhanced magnetic resonance imaging for focal hepatic lesions: systematic review and meta-analysis. *WJG* 2015; 21: 4334-4344.

**Mainenti PP et al.:** Detection of colo-rectal liver metastases: prospective comparison of contrast enhanced US, multidetector CT, PET/CT, and 1.5 Tesla MR with extracellular and reticulo-endothelial cell specific contrast agents. *Abdomin Imaging* 2010; 35: 511-521.

**Manfredi, S;** Lepage, C; Hatem, C; Coatmeur, O; Faivre, J; Bouvier, AM; Alberts, SR; Poston, GJ Epidemiology and management of liver metastases from colorectal cancer. *Clin. Colorectal. Cancer* 2011, 10, 258–265.

**Maurea S et al.**, Diagnostic accuracy of MR imaging to identify and characterize focal liver lesions: comparison between gadolinium and superparamagnetic iron oxide contrast media. *Quant Imaging Med Surg* 2014;4(3):181-189.

**Muhi A et al.**: Diagnosis of colorectal hepatic metastases: Contrast-enhanced ultrasonography versus contrast-enhanced computed tomography versus superparamagnetic iron oxide-enhanced magnetic resonance imaging with diffusion-weighted imaging. *JMRI* 2010; 32: 1132-40.

**Reimer P. u. Balzer T:** Ferucarbotran (Resovist): a new clinically approved RES-specific contrast agent for contrast-enhanced MRI of the liver: properties, clinical development, and applications. *Eur Radiol* 2003; 13: 1266-1766.

**Renzulli M et al.**, Imaging of colorectal liver metastases: new developments and pending issues. *Cancers* 2020; 12: 151.

**Saito K et al.**, Validation study of perfusion parameter in hypervascular hepatocellular carcinoma and focal nodular hyperplasia using dynamic susceptibility magnetic resonance imaging with superpara-magnetic iron oxide: comparison with single level dynamic CT arteriography. *Quant Imaging Med. Surg.* 2020; 10: 1298-1306.

**Santoro L et al.**, Resovist enhanced MRI imaging of the liver: does quantitative assessment help in focal lesion classification and characterization. *JMRI* 2009; 30: 1012-1020.

**Tokunaga s et al.**, Assessment of ablative margin by MRI with ferucarbotran in radiofrequency ablation for liver cancer: comparison with enhanced CT. *The British Journal of Radiology*, 85 (2012), 745-752.

**Vogl T et al.**, Preoperative evaluation of malignant liver tumors: comparison of unenhanced and SPIO (Resovist)-enhanced MR imaging with biphasic CTAP and intraoperative US. *Eur Radiol* (2003) 13:262-272.

**Wang YXJ and Idee JM:** A comprehensive literature update of clinical researches of superparamagnetic iron oxide nanoparticles for magnetic resonance imaging. *Quant Imaging Med Surg.* 2017 Feb;7(1):88-122.

**Wang YXJ:** Superparamagnetic iron oxide based MRI contrast agents: Current status of clinical application. *Quant Imaging Med Surg* 2011; 1: 35-40.

**Zhang, W; Song, T:** The progress in adjuvant therapy after curative resection of liver metastasis from colorectal cancer. *Drug Discov. Ther.* 2014, 8, 194-200.

b.e.imaging GmbH

Dr.-Rudolf-Eberle-Straße 8 - 10

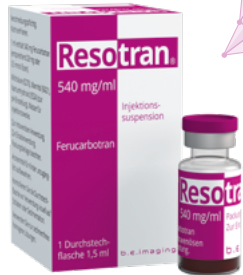76534 Baden-Baden

E: be-imaging@bendergruppe.com

www.bendergruppe.com

71950 11|2024

**Resotran® 540 mg/ml Injektionssuspension** Ferucarbotran. **Zusammensetzung:** **Wirkstoff:** 1 ml Inj.-susp. enth. 540 mg Ferucarbotran, entspr. 28 mg oder 0,5 mmol Eisen. 1,5 ml Inj.-susp. enth. 810 mg Ferucarbotran, entspr. 42 mg oder 0,75 mmol Eisen. **Sonstige Bestandteile:** (S)-Milchsäure (E270), Mannitol (Ph.Eur.) (E421), Natriumhydroxid (E524) zur pH-Einstellung, Wasser f. Inj.-zwecke. **Anwendungsgebiete:** Diagnostikum. Kontrastmittel zur Anwendung für die Magnet-Resonanz-Tomographie (MRT) zur Darstellung fokaler Leberläsionen, wenn eine Untersuchung ohne Kontrastmittel keine eindeutige Diagnose ermöglicht. Resotran® wird bei Erwachsenen angewendet. **Gegenanzeigen:** Überempfindlichkeit gegen Ferucarbotran od. gegen Dextran od. gegen einen der sonstigen Bestandteile. Bekannte schwere Überempfindlichkeit gegenüber anderen parenteral verabreichten eisenhaltigen Arzneimitteln. **Nebenwirkungen:** Bei Anw. an mehr als 1000 Pat. wurden die nachfolgend genannten Nebenwirkungen beobachtet: **Erkrank. des Immunsystems:** Selten: Überempfindlichkeitsreaktionen. Nicht bekannt: anaphylaktoider Schock, anaphylaktoide Reaktion. **Psychische Erkrank.:** Selten: Angst. **Erkrank. des Nervensystems:** Häufig: Parästhesie. Gelegentl.: Kopfschmerz, Geschmacksstörungen. Selten: Krampfanfälle, Schwindel, Hypästhesie, Parosmie. Nicht bekannt: Bewusstlosigkeit, Bewusstseinsstörung. **Augenerkrank.:** Nicht bekannt: Konjunktivitis. **Herzerkrank.:** Gelegentl.: Schmerzen in der Brust. Nicht bekannt: Herzstillstand, Tachykardie. **Gefäßkrank.:** Häufig: Vasodilatation. Selten: Hypertonie, Phlebitis. Nicht bekannt: Kreislaufkollaps, Hypotonie, Hitzewallung. **Erkrank. der Atemwege, des Brustraums u. Mediastinums:** Selten: Dyspnoe, vermehrter Husten, Rhinitis. Nicht bekannt: Atemstillstand, Bronchospasmus, Cyanose, Oropharyngeale Schwellung. **Erkrank. des Gastrointestinaltrakts:** Gelegentl.: Erbrechen, Übelkeit. Nicht bekannt: Abdominalschmerzen. **Erkrank. der Haut u. des Unterhautgewebes:** Gelegentl.: Pruritus, Hautrötung. Selten: Urtikaria, Ekzem. Nicht bekannt: Angioödem, Hyperhidrosis, Erythem. **Allg. Erkrank. u. Beschwerden am Verabreichungsort:** Häufig: Schmerzen. Gelegentl.: Asthenie, Rückenschmerzen, Reaktionen an der Inj.-stelle. Nicht bekannt: Wärmegefühl, Gesichtsoedem. **Untersuchungen:** Nicht bekannt: Anstieg Plasmaeisen- u. Ferritinspiegel, Abnahme Faktor XI-Aktivität, Verlängerung der aktivierten partiellen Thromboplastinzeit (aPTT). **Hinweise:** Nur anzuwenden, wenn geschulte Fachkräfte f. anaphylaktische Reaktionen verfügbar u. kardio-pulmonale Reanimation durch eine entspr. Ausrüstung sichergestellt sind. Der Pat. sollte mind. 30 Minuten nach jeder Inj. hinsichtlich des Auftretens von Nebenwirkungen beobachtet werden. Weitere Informationen s. Fachinformation. **Abgabestatus:** Verschreibungspflichtig. **Pharmazeutischer Unternehmer:** b.e.imaging GmbH, Dr.-Rudolf-Eberle-Straße 8-10, D-76534 Baden-Baden, be-imaging@bendergruppe.com **Stand:** Januar 2024



**Resotran®**

**Ferucarbotran.**